

**UN CAS D'ENDOMÉTRIOSE OMBILICALE CHEZ UNE FEMME MÉNOPAUSÉE***(A CASE OF UMBILICAL ENDOMETRIOSIS IN A POST-MENOPAUSAL WOMAN)*RANDRIAMAHAUVONJY R<sup>1</sup>, RANDRIAMBOLOLONA DMA<sup>2</sup>, FENOMANANA MS<sup>2</sup>,RAKOTO-RATSIMBA HN<sup>3</sup><sup>1</sup> : Gynécologue Obstétricien des Hôpitaux, Service de Gynécologie-Obstétrique, Centre hospitalier de Soavinandriana Antananarivo, Madagascar<sup>2</sup> : Gynécologue Obstétricien des Hôpitaux, Hôpital Universitaire de Gynécologie et Obstétrique de Befelatanana, Madagascar<sup>3</sup> : Chirurgien des Hôpitaux, Professeur des Universités, Faculté de Médecine d'Antananarivo, Madagascar**Résumé**

L'endométrie ombilicale est une localisation rare de la maladie endométriosique. Elle survient habituellement chez les femmes en période d'activité génitale avec une moyenne d'âge de 40 ans. Nous rapportons une observation d'endométrie ombilicale primitive et isolée chez une femme de 50 ans ménopausée depuis trois ans, afin d'en discuter les particularités étiopathogéniques, diagnostiques et thérapeutiques.

**Mots-clés** : Diagnostic, Endométrie ombilicale, Etiopathogénie, Traitement**Summary**

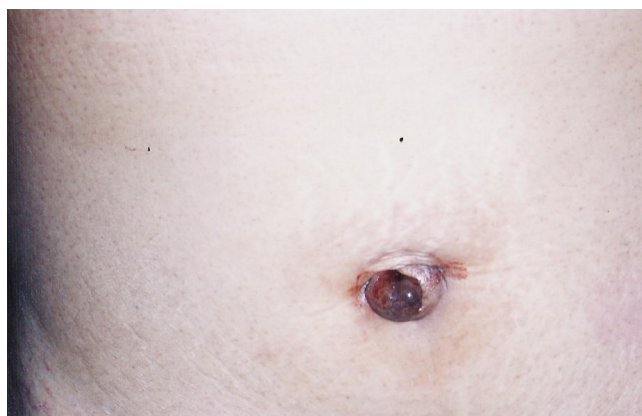The umbilical endometriosis is a rare location of the endometriosis. It usually occurs in women of childbearing age with an average age of 40 years. We report a case of primary and isolated umbilical endometriosis from a 50 -year-old postmenopausal woman, in order to discuss the etiopathogenic features, diagnosis and treatment.

**Keywords**: Diagnosis, Etiopathogenesis, Treatment, Umbilical endometriosis**Introduction**

L'endométrie est une localisation ectopique de tissus endométriaux. Une localisation ombilicale est rare [1]. Nous rapportons un cas d'endométrie ombilicale primitive isolée chez une femme ménopausée de 50 ans. Nous en précisons les particularités étiopathogéniques, diagnostiques et thérapeutiques.

**Observation**

Mme R...V, 50 ans, 4<sup>ème</sup> geste, 4<sup>ème</sup> pare, ménopausée depuis trois ans consultait pour une tuméfaction ombilicale douloureuse parfois hémorragique, augmentant progressivement de volume, évoluant depuis deux mois. Elle n'avait aucun antécédent pathologique majeur. A l'examen, elle présentait un surpoids avec un indice de masse corporelle à 28,4 kg/m<sup>2</sup> et une tuméfaction ombilicale de deux centimètres de diamètre, d'allure inflammatoire et de couleur rouge violacé (figure 1). Cette tuméfaction était de consistance ferme, sensible à la palpation. Le reste de l'examen clinique ainsi que l'échographie abdomino-pelvienne étaient normaux. Le diagnostic d'endométrie ombilicale isolée était suspecté et une omphalectomie était réalisée, respectant une marge d'exérèse saine. Les suites opératoires étaient simples et l'examen anatomo-pathologique de la pièce opératoire confirmait le diagnostic d'endométrie ombilicale (figure 2).



**Figure 1:** Tuméfaction ombilicale rouge violacé de 2cm, d'allure inflammatoire

(Umbilical swelling, 2cm , purplish red, inflammatory allure)

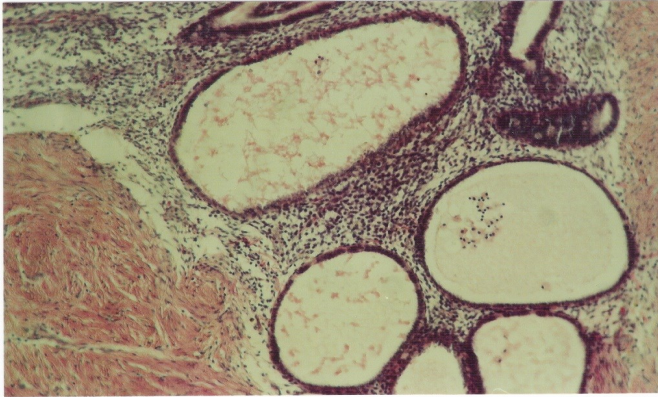
**Discussion**

L'endométrie se définit comme la présence de tissu endométrial fonctionnel en dehors de la cavité utérine [2]. L'endométrie ombilicale appelée également nodule de Villar est rare, sa fréquence étant estimée à 0,5 à 1 % de l'ensemble des localisations de la maladie [1,3]. Elle est moins fréquente que l'endométrie post-opératoire bien que l'endométrie ombilicale survient souvent au niveau d'une cicatrice chirurgicale chez des femmes précédemment opérées notamment dans le cadre d'une chirurgie laparoscopique [4]. Pour certains auteurs, la localisation ombilicale ne serait qu'un cas particulier d'endométrie cicatricielle [5]. Elle est le plus souvent observée chez des femmes en période d'activité génitale avec un maximum entre 30 et 40 ans [2]. Notre patiente âgée de 50 ans était ménopausée depuis trois ans. L'endométrie est dite primitive si elle

**Correspondance:**

Domoina Malala Aurélia RANDRIAMBOLOLONA, Hôpital Universitaire de Gynécologie et Obstétrique de Befelatanana, 101 Antananarivo

E-mail: domoinaran@yahoo.fr,



**Figure 2 :** Glandes endométriales avec chorion cytotogen  
(Hématoxilline éosine)  
(*Endometrial glands with chorion cytotogen*  
(*Hématoxilline eosin*))

survient chez des femmes sans antécédents de chirurgie abdominopelvienne comme c'est le cas de notre patiente [2]. L'étiopathogénie de l'endométriose reste actuellement encore obscure. Quatre théories pathogéniques ont été émises pour expliquer différentes localisations pariétales de cette maladie. La théorie métastatique d'Ivanov et Meyer : sous l'influence de facteurs infectieux, hormonaux, toxiques et traumatiques, des cellules dérivées de l'épithélium coelomique conservent leurs compétences embryonnaires et subissent une métaplasie en cellules endométriales. La théorie du reflux de Sampson correspond à une migration de lambeaux d'endomètre par régurgitations tubaires périodiques de sang menstruel ou par contamination chirurgicale et à leur implantation ectopique. Puis la théorie métastatique de Alban essaie d'expliquer les localisations extra-génitales par une migration veineuse ou lymphatique des cellules endométriales qui vont se greffer électivement sur des obstacles cicatriciels ou au niveau de relais ganglionnaires particulièrement sur le réseau lymphatique de l'ombilic. La théorie mixte de Lavender conclut que les régurgitations menstruelles induiraient la métaplasie des cellules de l'épithélium coelomique en cellules endométriales. Aucune de ces théories prise isolément ne pourrait cependant expliquer à elle seule les différentes localisations ectopiques de l'endométriose [5,6]. La notion de terrain, de facteur héréditaire et d'altérations du système immunitaire étaient également évoquées [5]. Concernant la symptomatologie, un syndrome douloureux constant, localisé et exacerbé pendant les règles est présent dans la majorité des cas [5-7]. La tuméfaction siège dans les plis de l'ombilic proprement dit ou à sa périphérie en péri-ombilicale avec des phases de poussée et de rémission [5]. La taille de la tuméfaction varie de 0,5 à 5 cm avec une sclérose péri-lésionnelle [1,5,8]. C'est une tuméfaction superficielle couleur rouge sombre ou bleuâtre caractéristique pouvant parfois s'ulcérer faisant sourdre un liquide couleur goudron ou chocolat, voire du sang. Le caractère cataménial de cet écoulement sanguinolent semble inconstant [5,9]. Le diagnostic est fortement évoqué devant le caractère cyclique de la symptomatologie [10]. Toutefois, le diagnostic semble plus difficile lorsque la femme est ménopausée. En effet, les lésions d'endométriose s'atrophient à la ménopause et laissent place à une fibrose cicatricielle [5]. Chez notre patiente, le surpoids pourrait expliquer la persistance d'une exposition aux œstrogènes à l'origine de la symptomatologie.

L'IRM de l'abdomen et du pelvis peut aider au diagnostic d'endométriose ombilicale par une lésion kystique homogène hyperintense en séquence T1 [4]. L'endométriose ombilicale peut être inconstamment associée à d'autres localisations génitales qui doivent être recherchées systématiquement [5,10]. Dans notre observation, l'absence d'autres symptomatologies et l'échographie pelvienne normale plaident en faveur du caractère isolé de l'endométriose ombilicale. Le traitement médical a une efficacité inconstante et partielle sur l'endométriose ombilicale. Ceci s'explique d'une part par la faible quantité des récepteurs hormonaux et d'autre part par une certaine indépendance circulatoire due à la sclérose péri-lésionnelle [5,9]. Le seul traitement de cette localisation reste l'exérèse chirurgicale de l'ombilic avec une marge suffisante de tissu sain car il existe un risque de cancérisation[5,11].

### Conclusion

L'endométriose ombilicale primitive et isolée reste une localisation exceptionnelle de la maladie. Les signes cliniques ne sont pas spécifiques chez la femme ménopausée. La confirmation est histologique. L'exérèse chirurgicale est le traitement de choix.

### Références bibliographiques

- [1] Micowitz M, Baraty M, Slavonovsky M. Endometriosis of the umbilicus. *Dermatologica*. 1983 ; 167 : 326-30.
- [2] Jaouad K, Abdellah B-H, Mehdi E, Driss M, D Mohamed. L'endométriose ombilicale : à propos d'un cas. *mt Médecine de la Reproduction, Gynécologie Endocrinologie* 2010 ; 12 (4) : 324-7.
- [3] El-Chaâr D, Posner G. Previous umbilical hernia repair. *J Obstet Gynaecol Can* 2012 ; 34(2) : 123.
- [4] Abramowicz Q, Pura S, Vasilieff M et al. Endométriose ombilicale chez les femmes sans antécédents chirurgicaux. *J Gynecol Obstet Biol Reprod*, 2011 ; 40 : 572-6.
- [5] Lagrange M, Almarnassi A. Endométriose ombilicale. *Revue de la littérature. A propos de deux cas. Sem Hôp Paris*, 1990 ; 66 : 506-9.
- [6] Zrara I, Choho A, Jastimi S et al. Endométriose ombilicale. *A propos d'un cas. Médecine du Maghreb* 2001, 89 : 25-6.
- [7] Daoudi K, Bongain A, Isnard V et al. Endométriose ombilicale. *A propos d'un cas. Rev Fr Gynécol Obstet*, 1995 ; 90 ; 10 : 442-3.
- [8] Igawa H, Ohura T, Sugihara T, Hosokawa M, Kawamura K, Kaneku U. Umbilical endometriosis. *Ann Plast Surg*, 1992 ; 29 : 145-8.
- [9] Caligaris P, Masselot R, Ducassou M J, Le Trent Y, Bricot R. Endométriose de la paroi abdominale. *J Gynecol Obstet Biol Reprod*, 1981 ; 10 : 465-71.
- [10] Chelli H, Chechia A, Kchir N. Endométriose ombilicale. *A propos de deux cas. J Gynecol Obstet Biol Reprod . Paris : Masson*, 1993 ; 22 : 145-7.
- [11] Lausahti K : Malignant external endometriosis : a case of adenocarcinoma of umbilical endometriosis. *Acta Pathol Microb Scand*, 1972 ; 233 : 98-102.